Bloqueo y radiofrecuencia ganglios simpáticos: estrellado, simpático lumbar, hipogástrico e impar

Tratamiento intervencionista del dolor

tech

CONTENIDO

1. Objetivos

2. Introducción

3. Bloqueo y radiofrecuencia ganglios simpáticos

Bloqueos del sistema nervioso simpático
Ganglio estrellado
Ganglio simpático lumbar
Ganglio hipogástrico
Ganglio impar

4. Bibliografía

Objetivos

- Presentar las indicaciones y contraindicaciones más importantes del bloqueo y radiofrecuencia de ganglios simpáticos (estrellado, simpático lumbar, hipogástrico e impar).
- Mostrar las especificidades de la realización de la técnica a diferentes niveles.
- Dar a conocer las principales medidas de seguridad, así como las complicaciones asociadas a la realización del bloqueo y radiofrecuencia de ganglios simpáticos (estrellado, simpático lumbar, hipogástrico e impar).

Introducción

Un bloqueo nervioso es una técnica intervencionista con intención diagnóstica o terapéutica que actúa sobre una estructura sensorial. Se encuadran dentro del cuarto escalón de analgesia de la Organización Mundial de la Salud (OMS), junto al resto de técnicas intervencionistas.

La Radiofrecuencia (RF) empezó a usarse en la práctica clínica al inicio de la década de los cincuenta. Es una técnica mínimamente invasiva empleada en el tratamiento de procesos dolorosos, tanto agudos como crónicos (1).

La radiofrecuencia es un tipo de corriente eléctrica de baja energía, emitida en forma de ondas de alta frecuencia (entre 0,1 y 1 MHz), que se puede transmitir a los tejidos mediante electrodos colocados en el extremo de una aguja. Generalmente, en el tratamiento del dolor se emplean equipos de 500 KHz.

Las ondas de radiofrecuencia al atravesar los tejidos biológicos producen un efecto sobre ellos, en este caso, un efecto analgésico. Las ondas producen una agitación de los iones de los tejidos, chocando entre ellos y produciéndose, como consecuencia, la liberación de calor (1).

La radiofrecuencia tiene múltiples aplicaciones en la práctica clínica y, en concreto, en el tratamiento del dolor, como, por ejemplo:

- Neuralgia del trigémino.
- Dolor de origen facetario a nivel lumbar, dorsal y cervical.
- Lesión del ganglio estrellado en el SDRC de cara y cuello.
- Simpatectomías.
- RF del ganglio dorsal.
- Neuralgia intercostal.
- Lesión del ganglio esfenopalatino en el tratamiento de la cefalea en racimos.
- RF de nervios periféricos: supraescapular, poplíteo y abdominogenital.
- RF del nervio obturador para tratamiento de la coxartrosis.
- RF de raíces sacras.
- Entre otros (1).

Bloqueo y radiofrecuencia ganglios simpáticos

El desarrollo de técnicas de bloqueo nerviosos ha permitido hacer tratamientos selectivos de áreas específicas mediante el control de señales nociceptivas con múltiples beneficios para el paciente:

- Alivio y descanso al paciente.
- Aplicación de otras terapias que requieren control analgésico previo.
- Interrupción de fenómenos reflejos (actividad simpática anormal y espasmo muscular).
- Promueven fenómenos de vasodilatación (vasoespasmo y anoxia potencian los estados dolorosos).
- Efectos beneficiosos indirectos: esfera social, psicológica, emocional, efecto reparador-sueño y descanso.

El bloqueo nervioso es un método de control de la conducción o generación del impulso nervioso en cualquier lugar del sistema nervioso, cuando se administra de manera local una dosis-concentración de anestesia/analgesia suficiente. El bloqueo puede ser temporal, por medio de anestésicos locales o prolongado, si se usan agentes neurolíticos (alcohol y fenol) o radiofrecuencia (2).

Desde el punto de vista clínico, permiten analgesia profunda y potencian el efecto de analgésicos sistémicos con argumentos fisiopatológico y neuroendocrino metabólicos, tales como la supresión de la hiperactividad simpática (fenómeno *windup*), vasodilatación regional secundaria que mejora el dolor de origen isquémico-cicatricial y control parcial de mecanismos neuroendocrino metabólicos inducidos por el dolor (2).

El bloqueo nervioso se puede utilizar como procedimiento diagnóstico, pronóstico y terapéutico; se puede realizar a ciegas o guiado por ultrasonido.

Son efectivos en determinados síndromes dolorosos y suponen un complemento importante al tratamiento farmacológico, al ofrecer analgesia sin deprimir el sistema nervioso central y permitir la disminución de dosis y efectos secundarios de los opioides mayores.

El bloqueo nervioso se basa en la administración de anestésicos locales, analgésicos o sustancias neurolíticas por vía percutánea, sobre estructuras del sistema nervioso (3).

Las técnicas intervencionistas son un conjunto variado de procedimientos médicos que se ponen en práctica en las Unidades del Dolor. El objetivo de estas técnicas es suprimir o reducir las señales de dolor del sistema nervioso mediante la inyección de fármacos infiltraciones, bloqueos mediante radiofrecuencia pulsada o convencional de las raíces nerviosas o con impulsos eléctricos que reducen la sensación de dolor mediante el implante de un neuroestimulador convencional o de alta frecuencia (3).

La estrategia ideal será aquella que logre el máximo bienestar del paciente con mínimos efectos adversos. La propuesta debe tener en cuenta la edad, el tipo de dolor, la intensidad, el perfil de riesgo y la comorbilidad. En muchos casos puede ser suficiente un solo fármaco. En otros, será precisa la utilización de dos o más fármacos con el objetivo de alcanzar el máximo bienestar del paciente (4).

Bloqueos del sistema nervioso simpático

El sistema nervioso simpático forma parte del sistema nervioso autónomo y regula de forma involuntaria diversas funciones del organismo. Entre otras cosas participa en la reacción frente al estrés, controla los reflejos de los órganos internos y participa en el origen y mantenimiento de distintos dolores crónicos, entre ellos, el dolor visceral (órganos internos) y neuropático (dolor por lesión o malfuncionamiento de los nervios).

Los bloqueos selectivos del sistema nervioso simpático son una opción para manejar el dolor que esta mediado por este sistema. Se realizan siempre bajo visualización directa con la ayuda de la radiología o ecografía y se utilizan anestésicos locales y otras sustancias como la clonidina o los corticoides.

Los bloqueos simpáticos más comunes son los de los del ganglio estrellado, los plexos simpáticos torácico, celíaco, hipogástrico, lumbar, los nervios esplácnicos y el ganglio impar. En casos seleccionados, para el control prolongado del dolor se puede realizar la ablación (destrucción) del plexo simpático responsable del dolor.

Algunos síndromes dolorosos asociados a un aumento de la actividad del sistema nervioso simpático son el síndrome regional complejo, el dolor neuropático, el miembro fantasma, la neuralgia postherpética, entre otros. También se utilizan en las enfermedades relacionadas con una disminución del flujo sanguíneo como la enfermedad de Raynaud y el dolor isquémico vascular periférica, en el dolor visceral incontrolable relacionado a cáncer (por ejemplo, cáncer de páncreas) o a otras patologías como el dolor pélvico crónico (5).

Ganglio estrellado

Es una estructura de aproximadamente 1-2,5 cm de largo, 1 cm de ancho y 0,5 cm de grosor que procede de la fusión del ganglio cervical inferior y el primer ganglio de la cadena simpático torácico o tronco simpático torácico.

- **Se presenta entonces como una masa desdoblada en 2 segmentos:**

1. Uno inferior (principal) voluminoso, cónico de vértice inferior y posterolateral a la arteria vertebral (rama de la arteria subclavia).
2. Uno superior (intermedio), en forma de cúpula y anteromedial a la misma arteria.

El ganglio estrellado se encuentra por delante de la apófisis transversa de la séptima vértebra cervical y por detrás de la cúpula pleural (en la llamada por los clásicos fosita suprarretropleural), sin embargo, recordar que su forma y posición varían entre sujetos (6).

Relaciones

1. El músculo largo del cuello es la referencia muscular del ganglio estrellado. Este músculo se encuentra de manera clásica lateral al ganglio.
2. Las relaciones vasculares más importantes son la arteria carótida y la arteria vertebral, encontrándose a nivel de la vértebra cervical CVII (aunque puede existir un 10 % de variación anatómica en que la arteria vertebral ingresa en niveles superiores a CVII).
3. En el lado izquierdo se encuentra próximo al conducto torácico.

Localización

- **Se relaciona:**

1. **Por delante y abajo**: con la cúpula pleural. Posterior al borde superior de la primera porción de la arteria subclavia y al origen de la arteria vertebral, posterior al ápice del pulmón.
2. **Por atrás**: con la apófisis transversa de la vértebra cervical CVII y el cuello de la primera costilla.
3. **Por adentro**: con la cara lateral del cuerpo de la vértebra cervical CVII y el ligamento vertebropleural.
4. **Por afuera**: con los ligamentos transverso y costopleural.
5. **Por arriba**: con la arteria vertebral (6).

Comunicaciones

1. El ganglio envía ramas a la arteria vertebral que entran con ella en la cavidad craneal, también contribuye a formar el plexo subclavio.
2. Proporciona ramos comunicantes grises a los nervios raquídeos cervicales quinto a octavo y al primer nervio raquídeo torácico.
3. Del ganglio surge el nervio cardiaco cervical inferior, que en el lado derecho queda detrás de la arteria subclavia.
4. Este ganglio suele estar conectado con el ganglio cervical medio por el asa de la subclavia *(figura 1)*.

El bloqueo del ganglio estrellado es un bloqueo nervioso sobre el sistema nervioso autónomo, englobado dentro de los procedimientos farmacológicos realizados sobre ganglios simpáticos para alivio del dolor en el cuello, en las extremidades superiores y de cabeza, cara y boca (6).

Este procedimiento se utiliza para el diagnóstico y tratamiento de patología vascular y síndromes dolorosos que afectan la extremidad superior, la cabeza o el cuello, ya que a través del ganglio estrellado pasan fibras simpáticas de cabeza, cuello y extremidades superiores. Este bloqueo se puede suplir con la realización de un bloqueo interpleural, también se considera que puede ser más útil la realización de un bloqueo de la cadena simpático torácica o simpatectomía torácica (6).

El ganglio estrellado puede ser bloqueado utilizando diversos abordajes. El enfoque clásico es realizando la punción a nivel la vértebra cervical CVI. Otros son la inserción de la aguja a la altura de la vértebra cervical CVII o el abordaje posterior debajo del proceso transversal de la vértebra torácica TI.

El uso de ecografía minimiza complicaciones, ya que permite visualizar la mayoría de estas estructuras y así evitarlas, aunque no de manera ineludible. En este caso:

- Se recomienda la técnica en plano para visualizar la punta de la aguja durante todo el procedimiento.
- El uso de modo *Doppler* identifica estructuras vasculares disminuyendo la posibilidad de lesión.

La punción debe mantenerse lo más medial posible para evitar la punción de la arteria vertebral, debido a que a nivel de la vértebra cervical CVII no es extraño que no exista una osteogénesis completa (6).

El músculo largo del cuello es la referencia muscular del ganglio estrellado, refiriéndose de manera clásica lateral al ganglio, con una variación en su grosor de 5 a 10 mm en la vértebra cervical CVI y de 8 a 10 mm en la vértebra cervical CVII. Esta profundidad sumada desde el tejido subcutáneo hasta la apófisis transversa de vértebra cervical CVI, tiende a no ser mayor que 16,6 mm. Los volúmenes a emplear no deben ser mayores a 5 ml, para disminuir la posibilidad de bloqueo del nervio frénico y del plexo braquial.

El fluoroscopio (arco en *C*) debe colocarse sobre la columna cervical inferior. Se deben de reconocer los cuerpos vertebrales y las apófisis transversas de la vértebra cervical CVI y de CVII. Se podrá dar una ligera anulación cefalocaudal para eliminar el doble contorno y generar una verdadera proyección AP. La técnica de radioscopia presenta el inconveniente que no se pueden ver los tejidos transversales que atraviesa la aguja (6).

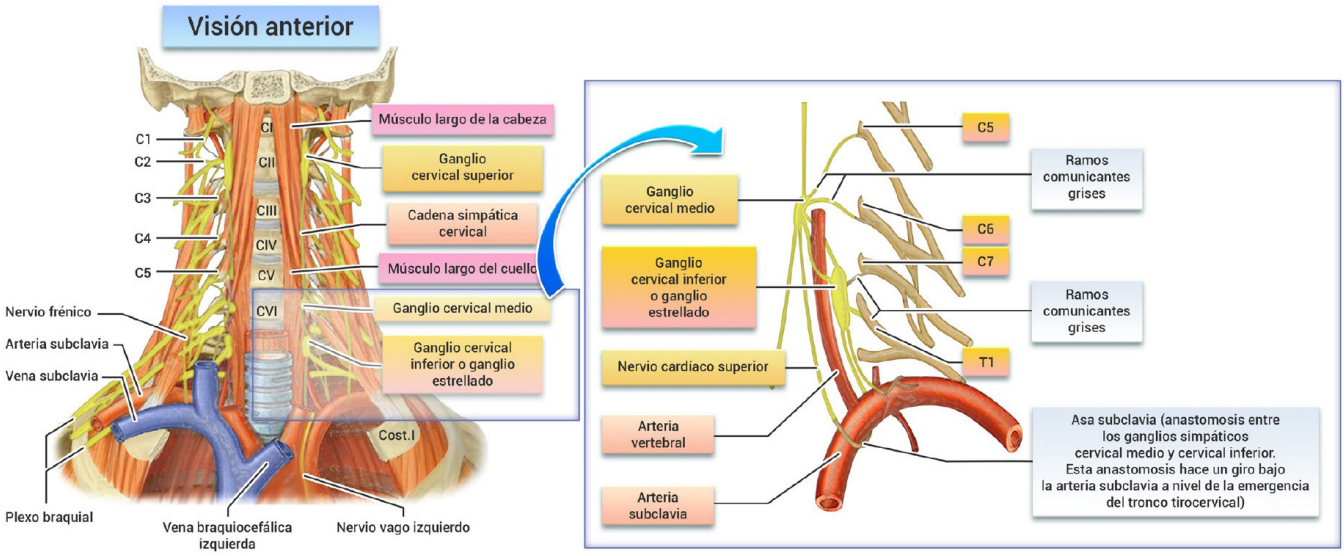

Figura 1. Ganglio estrellado (6)

El punto diana es el punto de unión de la apófisis transversa y el cuerpo vertebral de la vértebra cervical, el cual está debajo del proceso uncinado. Se puede escoger, ya sea el nivel de CVI o CVII, prefiriéndose el primero por las condiciones anatómicas explicadas previamente de CVII *(figura 2)*.

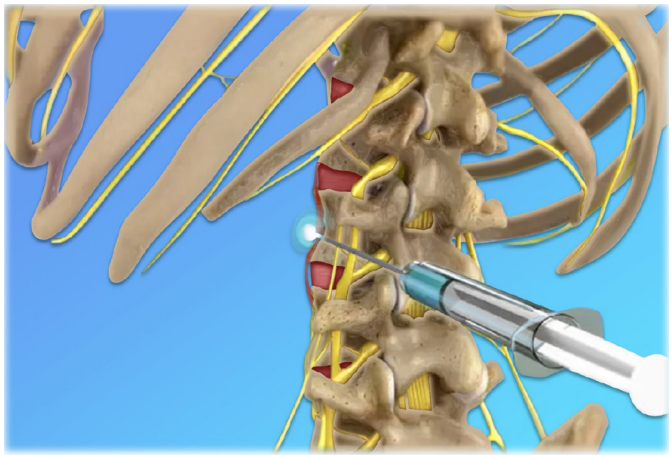

Figura 2. Bloqueo del ganglio estrellado utilizando radioscopia (6)

Para la localización ecográfica del ganglio estrellado se utiliza una sonda lineal de alta frecuencia (8-12 MHz).

El punto diana es la fascia prevertebral entre la arteria carótida y la punta del tubérculo anterior de la vértebra cervical CVI. El uso de modo *Doppler* identifica estructuras vasculares como los vasos tiroideos inferiores, los cuales son una causa frecuente de hematoma. Asimismo, al lado izquierdo identifica el esófago, el cual puede ser puncionado fácilmente. El empleo del *Doppler* a nivel de la vértebra cervical CVII confirma la presencia de la arteria vertebral, disminuyendo, por tanto, la posibilidad de lesión (6).

Bloqueo

Las referencias anatómicas principales son la apófisis transversa de la vértebra cervical CVI y la arteria carótida ipsilateral. En el sonograma se observa también la glándula tiroides, la vena yugular interna, el esófago y la tráquea. El ganglio estrellado no es visible con los ultrasonidos y generalmente está localizado más cerca de la arteria carótida que de la apófisis transversa de la vértebra cervical CVI.

El músculo largo del cuello es la referencia muscular del ganglio estrellado, localizándose de manera clásica lateral al ganglio. Este músculo y su fascia (la fascia cervical profunda) se localizan por encima de la apófisis transversa de la vértebra cervical CVI (6).

Indicaciones

1. En Síndromes de Dolor Regional Complejo (CPRS) del miembro superior.
2. En la neuralgia postherpética. Muy baja evidencia.
3. Plexopatía braquial.
4. Enfermedad de Paget.
5. Dolor mama: linfedema relacionada con cáncer de mama, dolor postmastectomía (6).
6. Hiperhidrosis.
7. Arteriopatías: vasoespasmo/úlceras digitales (S. Raynaud, Esclerodermia, LES y S. Crest), inyección intraarterial sustancias, embolia arterial y MMSS.
8. Arritmias refractarias ventriculares (6).

Contraindicaciones

- **Absolutas**:

1. Cuando no existe un conocimiento adecuado de la técnica y de la anatomía relevante.
2. Coagulopatía adquirida incluyendo terapia anticoagulante o coagulopatía congénitas.
3. Infección localizada.
4. Neumotórax o neumonectomía en pulmón contralateral.
5. Infarto miocardio reciente.
6. Alergia a los anestésicos locales.
7. Incapacidad para obtener consentimiento informado.

- **Relativas**:

1. Se ha propuesto que la presencia de glaucoma, infarto de miocardio reciente y baja reserva cardiaca deben ser evaluados de manera particular en cada paciente.
2. Se debe, además, preguntar por alergia al medio de contraste cuando va a ser empleada la técnica fluoroscópica (6).

Complicaciones

Síndrome de Horner, anhidrosis en la cara, edema nasal, vasodilatación y aumento de la temperatura en el cuello (pudiendo o no existir tal sintomatología en el miembro superior, ya que en algunos casos las fibras vegetativas del miembro pueden venir de niveles muy bajos, desde T9).

Reacción vasovagal, sobre todo, tras el bloqueo en el lado derecho, ya que la inervación simpática del nódulo sinusal es fundamentalmente derecha.

No hay que olvidar las relaciones del ganglio estrellado (la proximidad de la arteria vertebral, de la cúpula pleural y del conducto torácico), por los riesgos o complicaciones que su bloqueo puede acarrear (6).

Especificaciones

1. Hematoma por punción vascular.
2. Parálisis del nervio recurrente laríngeo que puede provocar una ronquera temporal, sensación de nudo en la garganta y alguna vez, sensación de dificultad de respiración.
3. Bloqueo del nervio frénico.
4. Inyección intravascular con anestésico local.
5. Anestesia epidural alta.
6. Anestesia subaracnoidea alta.
7. Perforación del esófago.
8. Neumotórax (9).

Ganglio simpático lumbar

El tronco simpático lumbar o cadena simpática lumbar es la porción del tronco simpático ubicado a izquierda y derecha de la columna lumbar (figura 3).

Cadena simpática lumbar

Es una cadena par constituida, generalmente, por 4-5 ganglios lumbares, dependiendo de las fusiones del primer ganglio lumbar con el último dorsal ubicada a izquierda y derecha de la columna lumbar (6).

Es la porción del tronco simpático que se extiende a lo largo de la columna lumbar, desde los pilares del músculo diafragma a la altura de la articulación lumbosacra. Esta cadena se sitúa primero laterovertebralmente, para, finalmente, colocarse delante de los cuerpos vertebrales de las vértebras lumbares.

El contenido es de 4-5 ganglios lumbares cuyo tamaño oscila entre 3-5 mm de ancho por 10-15 mm de largo, soliendo ser de forma fusiforme.

Es importante saber la localización de los ganglios. Habitualmente no existe en *L1*. Los ganglios simpáticos lumbares tienen una localización predecible en *L2* y *L3*. El ganglio de *L2* se localiza en el tercio medio inferior del cuerpo vertebral de la vértebra lumbar LII, el ganglio de *L3* se localiza en el tercio superior del cuerpo vertebral de la vértebra lumbar LIII, siendo variable en *L4* y *L5*, habitualmente se localiza cerca de la mitad del cuerpo de la vértebra lumbar (LV) (6).

Relaciones

Está situada en un espacio retroperitoneal virtual (limitado hacia atrás y lateral por el músculo psoas y limitado por dentro por la columna lumbar), ello implica que una solución inyectada frente a la parte anterolateral de un cuerpo vertebral se difunda en todo el espacio virtual (siempre que su volumen sea suficiente para ello, una inyección de 20-25 ml difundirá y afectará toda la cadena simpático lumbar). Por otra parte, reseñar:

- **La relación fundamental es con el músculo psoas pues:**

a. Este músculo separa la cadena simpática de las apófisis transversas de las vértebras lumbares y de los nervios raquídeos lumbares.

b. Determina una situación más anterior de la cadena simpática y, con ello, el alargamiento de los ramos comunicantes.

- Por delante de la cadena simpático lumbar están situados los grandes vasos y los órganos retroperitoneales:

a. **A la derecha:** la vena cava inferior.

b. **A la izquierda:** la aorta abdominal.

c. **Posteriormente a ambos troncos:** los vasos espinales segmentarios.

d. **Por arriba:** en relación con el pedículo renal.

e. **Por abajo:** en relación con los vasos ilíacos primitivos.

- La distancia entre las apófisis transversas de las vértebras lumbares y los ganglios es de 4-5 cm y es relativamente constante (6).

Anatomía funcional

1. Por sus ramos comunicantes: el simpático lumbar proporciona fibras vegetativas a los nervios de la pared abdominal.
2. Por sus ramos vasculares: el simpático lumbar permite la vasomotricidad del miembro inferior y la pelvis.
3. Por sus ramos viscerales: alcanza el colon y los órganos de la cavidad pélvica.

Se describen un total de cuatro ganglios simpáticos lumbares. La cadena se sitúa primero laterovertebralmente, para, finalmente, colocarse delante de los cuerpos vertebrales, continuándose caudalmente por detrás de los vasos ilíacos primitivos con el tronco simpático pelviano. Las cadenas derecha e izquierda intercambian fibras que las interconectan. La cadena ganglionar lumbar, al igual que ocurre en el tórax, es más anterior que los elementos vasculares de las paredes del abdomen. Por eso en una simpatectomía existe el peligro de lesionar tales vasos parietales.

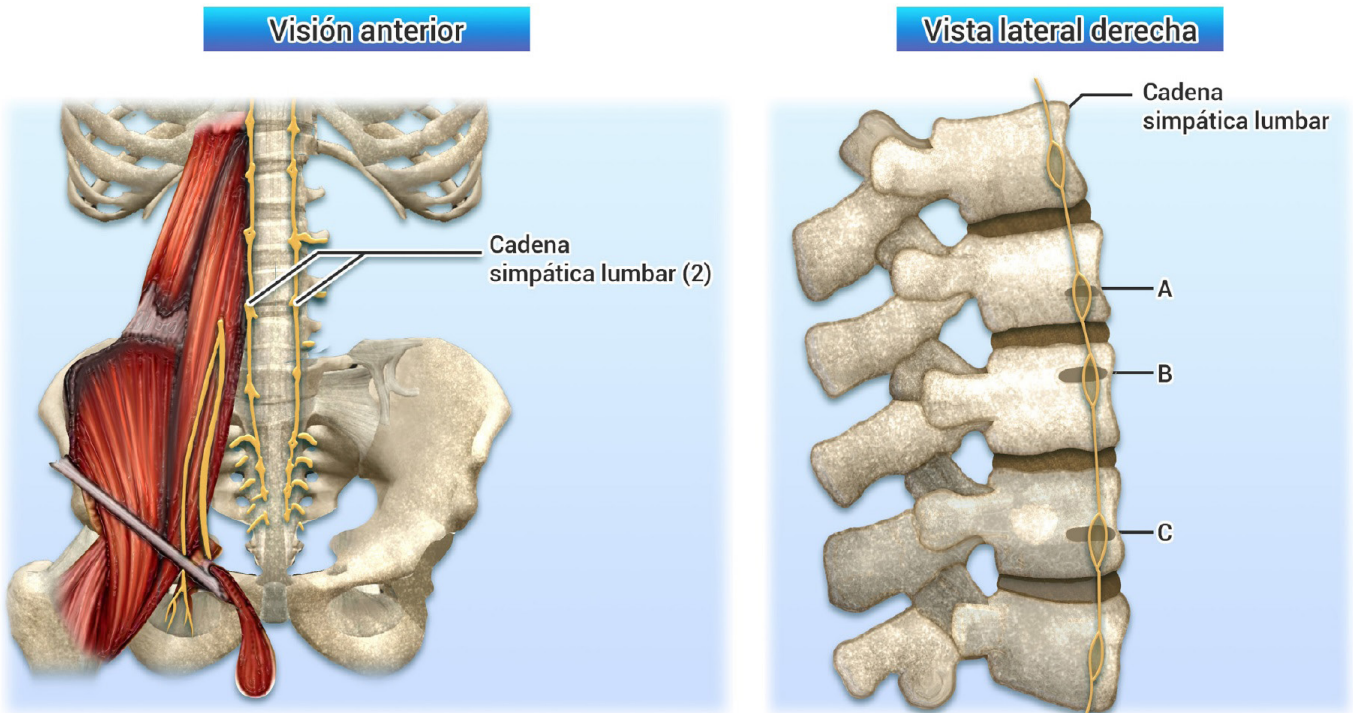

Figura 3. Tronco Simpático Lumbar (6)

La metamería no es muy clara, ya que muchas veces se fusionan los ganglios, teniendo en muchos casos la cadena una forma de huso. Los más destacables son los ganglios primero y último (6) *(figura 4)*.

El tronco simpático derecho se sitúa detrás del borde derecho de la vena cava inferior y el izquierdo, cerca del borde izquierdo de la arteria aorta abdominal. La distancia entre cada ganglio simpático lumbar y la apófisis transversa de cada vértebra es de 4 a 5 cm. Se sitúan junto al borde medial del músculo psoas. Ambas cadenas simpáticas están separadas de las raíces nerviosas somáticas lumbares por cada músculo psoas y su fascia.

Existen ramos comunicantes blancos para los dos primeros ganglios, que se unen a los correspondientes nervios espinales. Son muy oblicuos y atraviesan los fascículos del músculo psoas (6).

Todos los ganglios lumbares presentan ramos comunicantes grises, en disposición más o menos transversal. Por estos caminos llegan fibras simpáticas a los nervios femoral y obturador, desde donde surgen, además, algunas fibras para los vasos de la extremidad.

Aparte de los ramos comunicantes grises y blancos, los ganglios simpáticos dan lugar a fibras o nervios esplácnicos lumbares. La inervación simpática del miembro inferior depende de la cadena simpático lumbar, como las fibras correspondientes descienden en el interior del tronco simpático, suprimiendo los tres primeros ganglios lumbares se interrumpen las fibras simpáticas del miembro inferior (6).

Indicaciones

Enfermedad vascular periférica de extremidades inferiores (lesiones distales y difusas no susceptibles de Intervención Quirúrgica (IQ)), claudicación intermitente o dolores en reposo, SDRC de miembros inferiores, arteriopatías vasoespasticas, S. de Raynaud o lesiones por congelación, neuralgia postherpética, dolor por desaferenciación, dolor miembro fantasma, dolor de muñón, dolor por neuritis postradiación, hiperhidrosis, entre otros.

Técnica

Con el paciente en decúbito prono se realiza una proyección con el arco de fluoroscopia en AP hasta localizar los cuerpos vertebrales de *L2*, *L3* y *L4*. Posteriormente y con el arco de fluoroscopia en posición oblicua muy forzada (15-20º) hacia el lado a tratar, hasta que el cuerpo vertebral cubra la apófisis transversa del lado afectado, en ocasiones, la apófisis transversa es demasiado grande y obliga a realizar una proyección oblicua extrema que dificulta el bloqueo, en estos casos lo más adecuado es realizar una proyección sagital caudocranea y elevar la apófisis transversa para poder acceder al punto diana.

El punto diana es la intersección entre el borde inferior de la apófisis transversa con el cuerpo vertebral, donde se introduce la aguja curva, a través de un *abbocath* n. º16, avanzando hasta sobrepasar el borde anterior cuerpo vertebral observándolo con una proyección lateral que, posteriormente, se comprueba con contraste. Se comprueba con el arco de fluoroscopia en posición AP.

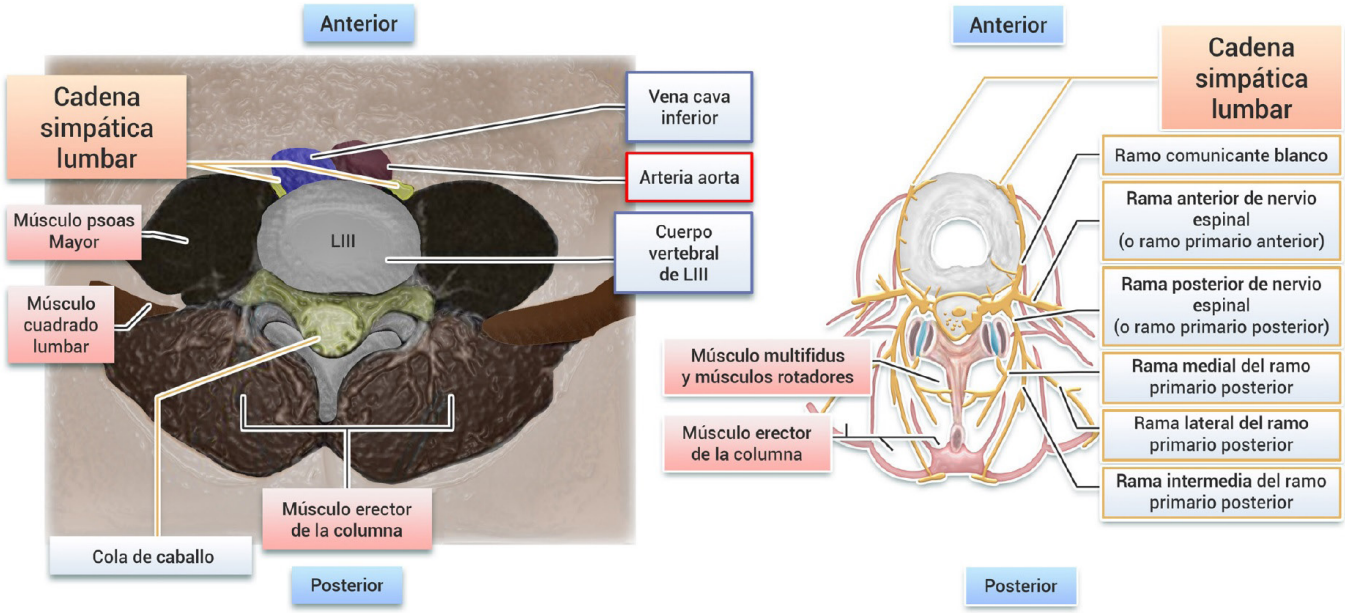

Figura 4. Tronco simpático lumbar (6)

La punta de la aguja debe estar medial al borde lateral del cuerpo vertebral. Los bloqueos pueden ser:

- **Bloqueo diagnóstico terapéutico**: ropivacaína 0,5 %, bupivacaina 0,5% o lidocaína 2 %, 3-5 ml, bloqueo neurolítico: fenol 6-10 % (3-5 ml) o alcohol 50-100 % (3-5 ml) a varios niveles. En caso de radiofrecuencia:

1. **Estimulación sensorial:** (50 Hz) a *1v* puede producir dolor profundo en el abdomen y molestias vagas en la región lumbar. Si aparecen parestesias en la ingle recolocar la aguja (nervio genitofemoral).
2. **Estimulación motora:** (2 Hz) a *3v* no deben existir contracciones motoras en el miembro inferior. Una vez realizada la estimulación se inyecta 1-2 ml de lidocaína al 2 % y se realiza una lesión del 80º durante 90 segundos (6).

Ganglio hipogástrico

El bloqueo del plexo hipogástrico superior es un bloqueo nervioso sobre el sistema nervioso autónomo, englobado dentro de los procedimientos farmacológicos realizados sobre ganglios y cadena simpáticas para el alivio del dolor en la región pélvica, que suele indicarse como estrategia analgésica en el control del dolor crónico para el alivio de dolor pélvico, cuya etiología son los órganos pélvicos (este plexo está involucrado en la transmisión de la información nociceptiva de órganos como la vejiga, el útero, la vagina, la próstata, los testículos, la uretra, el colon descendente y el recto).

El plexo hipogástrico superior es un acúmulo de fibras nerviosas y de ganglios interconectados pertenecientes a los ganglios del grupo prevertebral, situado retroperitonealmente sobre los cuerpos vertebrales de la quinta vértebra lumbar y la primera vértebra sacra (entre el tercio inferior de la vértebra lumbar y el tercio superior de la primera vértebra sacra), justo por debajo de la bifurcación de la aorta. Está formado por la unión de numerosas fibras, las cuales descienden a ambos lados del plexo aorticoabdominal intermesentérico, así como también de nervios esplácnicos lumbares (6).

Se divide luego de un corto trayecto en dos porciones laterales, las cuales viajan inferiormente y son llamados en conjunto los nervios hipogástricos. Estos nervios hipogástricos derecho e izquierdo unen el plexo hipogástrico superior con el plexo hipogástrico inferior. El plexo hipogástrico superior da fibras para los plexos ureteral y testicular y un plexo a cada arteria ilíaca común.

- **Relaciones:** es retroperitoneal, ligeramente oblicuo a la derecha. Cruza la arteria ilíaca común izquierda y la vena ilíaca común. A veces está oculto medialmente por la raíz primaria, mediana del mesocolon sigmoide.
- **Papel en el dolor:** este plexo está involucrado en la transmisión de la información nociceptiva de los órganos de la cavidad pélvica (vejiga, útero, vagina, próstata, testículos, uretra, colon descendente y recto) *(figura 5)*.

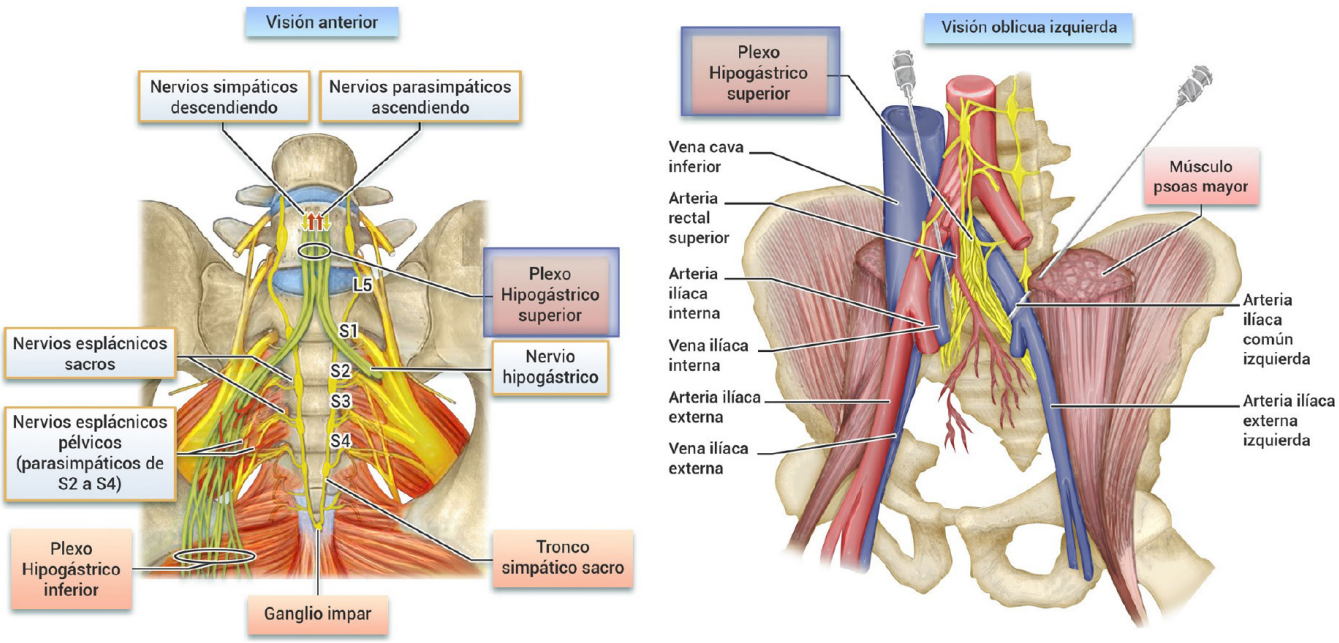

Figura 5. Plexo hipogástrico (6)

Es importante reseñar que a pesar de que los términos bloqueo y neurólisis se utilizan indistintamente, el primero se refiere al uso de esteroides o anestésicos locales con el objetivo de inhibir de forma temporal las funciones del plexo en pacientes con una enfermedad benigna, mientras que el segundo hace referencia a las técnicas que inyectan alcohol o fenol a los pacientes con una enfermedad maligna. Por otra parte, se han descrito numerosas técnicas para localizar y acceder al plexo hipogástrico (percutáneas y quirúrgicas) sin que ninguna de ellas haya demostrado ser claramente mejor que las demás, tanto en seguridad como en eficacia (6).

Indicaciones

El bloqueo del plexo hipogástrico superior es una intervención diagnóstica y terapéutica para los síndromes de dolor pélvico crónico que se origina en los testículos, próstata, ovarios, útero, vagina, cuello uterino, vejiga, recto y colon sigmoide.

- Pacientes con dolor crónico no oncológico como patología ginecológica (enfermedad pélvica inflamatoria, endometriosis y dolor crónico pélvico).
- Cistitis intersticial, síndrome de colon irritable y dolor crónico postquirúrgico (prostatectomía suprapúbica).
- Dolor oncológico de víscera pélvica, enteritis y tenesmo secundario a radioterapia.

Complicaciones

- Punción de los vasos ilíacos comunes.
- Inyección intramuscular o intraperitoneal.
- Punción renal.
- Inyección intraperitoneal.
- Punción subaracnoidea.
- Infección.

Está descrito, aunque es muy raro que se produzca cuando se hace bloqueo bilateral, la disfunción sexual del varón, disfunción vesical e intestinal.

Cuando se realiza un abordaje anterior: perforación intestinal, vejiga, caso de absceso retroperitoneal y peritonitis (7).

Ganglio impar

El ganglio impar o de Walter es una estructura solitaria retroperitoneal que está situada cerca de la unión sacrococcigea, sobre la fascia pélvica parietal en la superficie ventral del sacro, la cual marca la terminación de las cadenas simpáticas paravertebrales. Su tamaño y forma son variables, desde formas regulares ovales hasta rectangulares o en U. Se ha identificado como responsable de la aferencia simpática a periné, vulva, escroto, recto distal, vagina distal y uretra distal *(figura 6)*.

El ganglio impar (también llamado ganglio de Walter) es un ganglio simpático único localizado en la parte más caudal de tronco simpático. Constituye la fusión de las dos cadenas simpáticas sacras si bien para algunos autores puede no existir. Este ganglio está involucrado la inervación del periné, porción distal del recto, ano, uretra terminal, vulva y tercio distal de la vagina (8).

Es un ganglio del tronco simpático localizado en el espacio retro rectal (extraperitoneal). Más específicamente, se sitúa sobre la fascia pélvica parietal, por detrás de la fascia peritoneal y el recto, en la superficie ventral del sacro o a la primera vértebra del cóccix. Es anterior a la articulación sacrococcigea. Constituye la fusión de las dos cadenas simpáticas sacras *(figura 7)*.

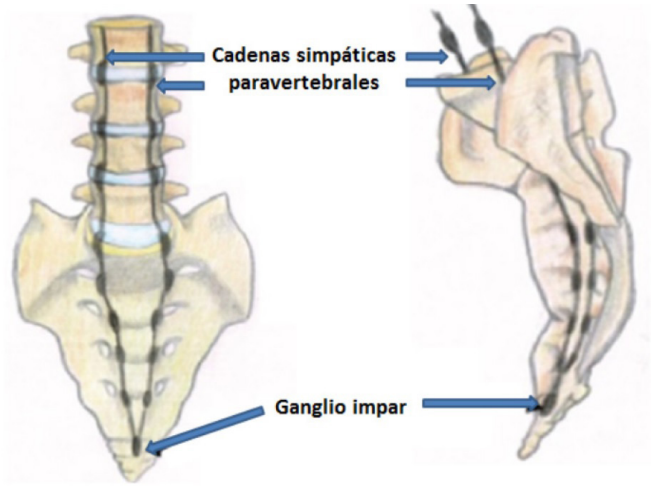

Figura 6. Ganglio impar (6)

Indicaciones

- Dolor perineal idiopático.
- Coccigodinia.
- Tenesmo doloroso.
- Proctalgia fugax.
- Vulvodinia.
- Dolor crónico posquirúrgico/postraumático.
- Hiperhidrosis.
- Prostatitis crónica.
- Proctitis actínica.
- Dolor asociado a trombosis hemorroidal.
- Dolor neuropático perineal (neuralgia postherpética).
- Endometriosis.
- SDRC.
- **Neoplasias:** cáncer de recto, útero, endometrio, cuello uterino, vejiga y lesiones metastásicas (8).

Contraindicaciones

- Coagulopatía o anticoagulación sistémica.
- Infección del sitio de punción.
- Desconocimiento de la técnica.
- Alergia al fármaco.
- No consentimiento por parte del paciente.
- Se considera contraindicación relativa la invasión tumoral al sacro.

Complicaciones

La complicación más temida de esta técnica es la perforación accidental del recto. Para reducir esta posibilidad, se emplea el abordaje sacrococcigeo en vez del clásico abordaje a través del ligamento ano-coccígeo.

Otras posibles complicaciones incluyen la fragmentación de la aguja durante la realización de la técnica, la inyección epidural, intraperiostio o intravascular, la formación de hematomas, infección local, neuropatías por lesión nerviosa directa o el reflujo del anestésico a través de los forámenes sacros, sin embargo, las complicaciones durante la realización de esta técnica no son demasiado frecuentes (8) *(figura 8)*.

El dolor crónico es una de las principales causas de incapacidad e impotencia funcional en la sociedad actual, la demanda y complejidad de las infiltraciones aumenta cada día, por eso, la necesidad de un mayor conocimiento acerca del manejo de las distintas técnicas intervencionistas.

Las intervenciones sobre la cadena o los ganglios simpáticos pueden tener un efecto muy significativo sobre las dolencias. Actuando con fármacos sobre su función, permiten tratar el malestar y reducir la frecuencia de los episodios de dolor, logrando así, una mejor calidad de vida.

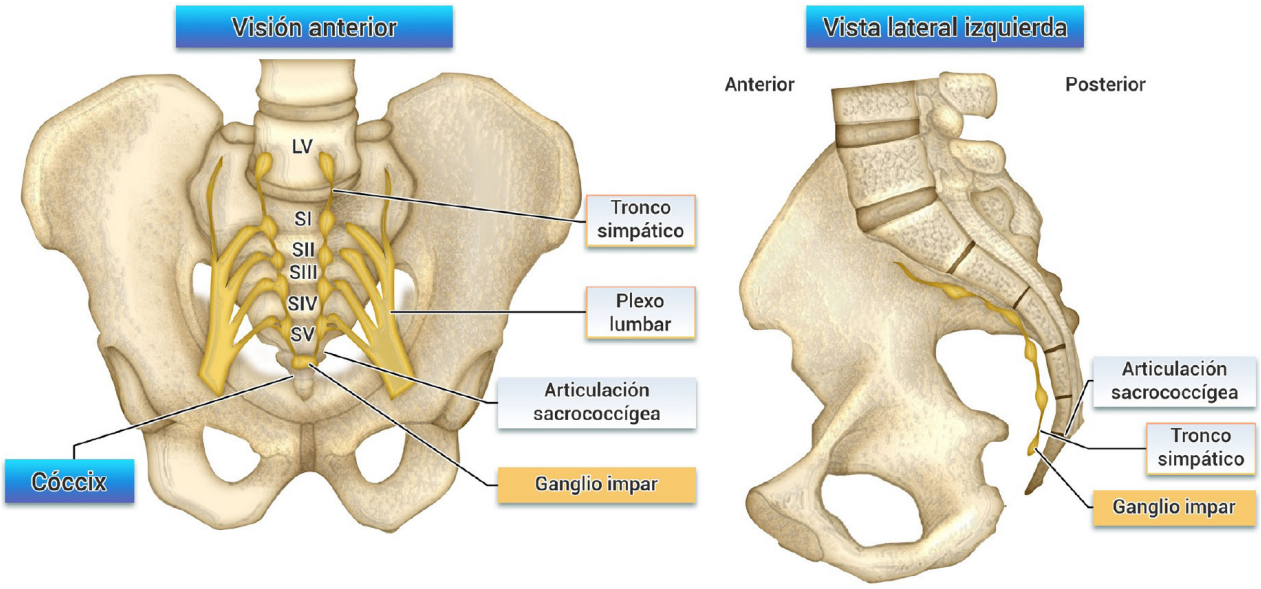

Figura 7. Ganglio impar

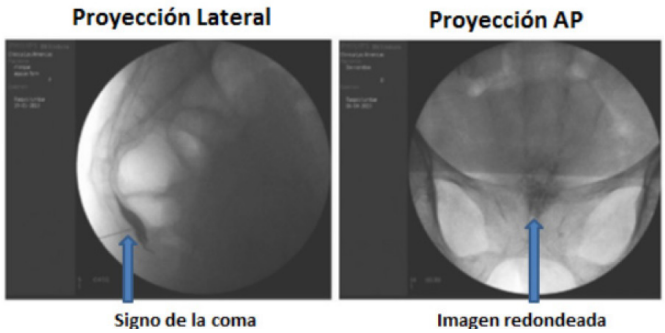

Figura 8. Visión lateral y AP de la articulación sacrococcigea tras inyección de contraste, 2019

Bibliografía

1. Lago López M., Mosquera B., Bloqueos nerviosos y musculares. Manual básico de dolor. Cap. 16-17, noviembre 2017. ISBN edición online: 978-84-697-7180-8
2. Pérez Verdún M. A., Bloqueos nerviosos para el tratamiento del dolor crónico en patología musculoesquelética. Libro de ponencias y comunicaciones, Hospital regional de Málaga, págs. 41-46,2019
3. Alonso Díaz T. Procedimientos intervencionistas en el tratamiento del dolor. Instituto Nacional de oncología y radiobiología. MINSAP. Mayo 2021
4. Bravo Bravo K. G; Loor Andrade J. E; Loor Álava V. K.; Miranda Cruz A. N. Anestesiología: manejo invasivo del dolor agudo y crónico Vol. 3, núm. 3., págs. 1463-1480, 2019
5. Ojeda Niño A., ¿En qué consiste el tratamiento intervencionista del dolor?, Técnicas para tratar el dolor/*Top Doctors*, 2021. Recuperado a partir de: https://www.topdoctors.es/articulos-medicos/en-que-consiste-el-tratamiento-intervencionista-del-dolor
6. Carrascosa Fernández A. J. Cadena simpática lumbar o tronco simpático lumbar/Dolopedia. Anestesiología y reanimación. 2019. 1-4. Recuperado a partir de: https://dolopedia.com/articulo/cadena-simpatica-lumbar-o-tronco-simpatico-lumbar)
7. Carrascosa Fernández A. J. Ganglio Hipogástrico. Dolopedia. Anestesiología y Reanimación. 2019.1-6. Recuperado a partir de: https://dolopedia.com/articulo/bloqueo-del-plexo-hipogastrico-superior
8. Carrascosa Fernández A. J. Ganglio impar o ganglio de Walther. Dolopedia. Anestesiología y reanimación. 2019. 1-4. Recuperado a partir de: https://dolopedia.com/articulo/ganglio-impar-o-ganglio-de-walther
9. (Carrascosa Fernández. A. J. Bloqueo del ganglio estrellado. Dolopedia. Anestesiología y reanimación. 2019.1-10. Recuperado a partir de: https://dolopedia.com/articulo/bloqueo-del-ganglio-estrellado)